

踵や足底の知覚鈍麻，痺れ感が決め手となる。神経伝達速度の測定も診断価値があるが，誘導がむずかしい。X線像，CT像で距踵関節の癒合症，MRIでは足根管内のガングリオンが原因として観察されることがある。

### e. 外反母趾

#### 1) 病態

中高年者で女性に多い足の変形であるが，成長期から発症するものがある。足部の中心を基準軸とした際に第1中足骨の外転と基節骨の内転が基本変形で，第1中足骨頭の内側の突出部分をバニオンと呼ぶ（図 III-D-139）。足の横アーチが崩れることが多く，第2中足骨頭に一致する足底皮膚にべんち（タコ）ができる。靴の圧迫によるバニオン部分の疼痛や第2中足骨頭部分の足底べんちの疼痛を訴える。ハイヒールなどの装用が病状を悪化させることが知られている。バレエにおけるつま先立ち姿勢（ポアントポジション）も関連があると思われ，バレリーナの足にみられる。母趾の中足骨と基節骨の位置変化によって，短母趾屈筋や母趾外転筋などが有効に作用しなくなる（図 III-D-140）。歩行や疾走において母趾で床をとらえて移動する力は低下し，スポーツ能力は低下する。

#### 2) 診断

バニオン，第2中足骨頭部分のべんちの有無のほか，外反母趾角，第1/2中足骨間角を荷重時の足部X線写真から計測する（図 III-D-141）。

#### 3) 治療

軽度の変形では足趾体操が有効である。足趾ジャンケンに相当する運動を繰り返す。中等度では足底板の装着や手術が行われる。重症例では手術以外の矯正は困難である。

### f. 踵骨痛

踵（かかと）の最荷重部のやや内側前方の疼痛。長距離ランナーなどに生じやすい。脛骨神経の内側踵骨枝が足底腱膜と交差する部分で絞扼されて発症する（図 III-D-142）。クッションのよい靴の選択，足底板使用のほか，疼痛部位への注射，足底腱膜切開術などが行われる<sup>5)</sup>。

### g. pump-bump 病

アキレス腱の踵骨付着部における疼痛を伴う膨隆を指す（図 III-D-143）。踵骨隆起の後方上端部の滑液包炎である。滑液包はアキレス腱の

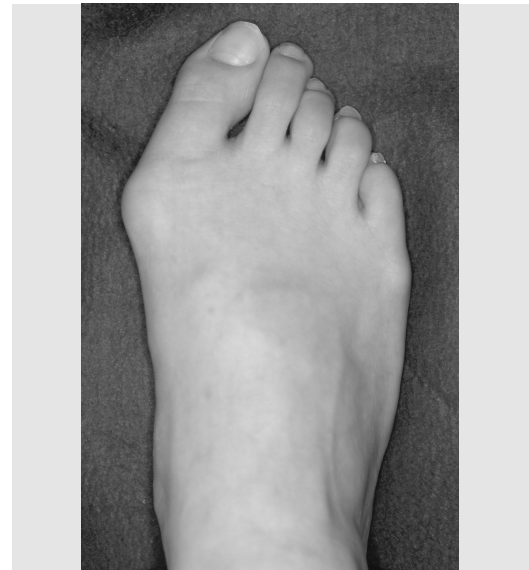


図 III-D-139 外反母趾

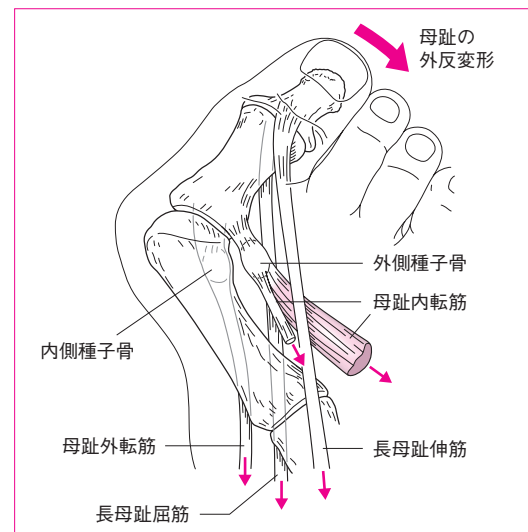


図 III-D-140 外反母趾のメカニズム

母趾内転筋，長母趾伸筋，長母趾屈筋，母趾外転筋が母趾の外反変形に作用する。外側種子骨の脱臼も認める。（文献7）より）

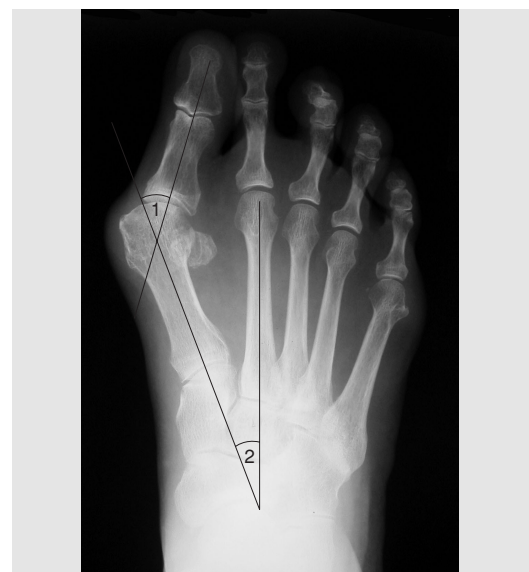

図 III-D-141 外反母趾例のX線像

1. 外反母趾角，2. 第1/2中足骨間角。